

HYALURONSÄURE IN DER IMPLANTOLOGIE

Hyaluronsäure, die in vielen Bereichen der Medizin täglich verwendet wird, wird nun auch in der modernen Implantologie erfolgreich eingesetzt. Die nachfolgende klinische Kasuistik zeigt die Anwendung der Hyaluronsäure bei der Durchführung einer externen Sinusbodenelevation mit simultaner Insertion von zwei Bone Trust Plus Implantaten der Firma Medical Instinct.

Hyaluronsäure ist ein in fast allen Gewebearten vorkommender Bestandteil der extrazellulären Matrix und gehört chemisch gesehen als natürliches Polysaccharid zur Gruppe der Glykosaminoglykane (GSG). Viele Körperzellen sind in der Lage, Hyaluronsäure an der Zellmembran zu produzieren und damit wichtige Stoffwechseltransporte zu gewährleisten.

Neben diesen allgemeinen Eigenschaften der Hyaluronsäure ist bekannt, dass diese an den verschiedenen Phasen der Wundheilung beteiligt ist. So fördert sie die Zellproliferation, die Zell-

migration und die Neoangiogenese. Auch antibakterielle und antiinflammatorische Eigenschaften der Hyaluronsäure sind in der Literatur bekannt.

Klinische Kasuistik:

Eine 28jährige Patientin stellte sich im Rahmen unserer Implantatsprechstunde mit dem Wunsch nach einer festsitzenden implantatgetragenen Versorgung in regio 14, 15 in unserer Praxis vor. Die beiden Zähne wurden alio loco aufgrund endodontischer Misserfolge entfernt (Abb. 1 und 17). Die klinische und radiologische Diagnostik zeigte ein insuffizientes Knochenangebot in der vertikalen Dimension bei ausreichender Kieferkammbreite. Die vertikale Restknochenhöhe betrug 5 Millimeter, so dass mit der Patientin die Augmentation in Form einer Sinusbodenelevation besprochen wurde. Da bei zirka 5 Millimeter Restknochen unter Verwendung eines modernen Implantatsystems eine ausreichende Primärsta-

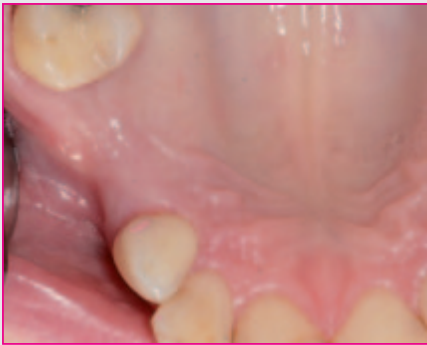

Bild 1: Klinische Ausgangssituation mit den fehlenden Zähnen 14 und 15.

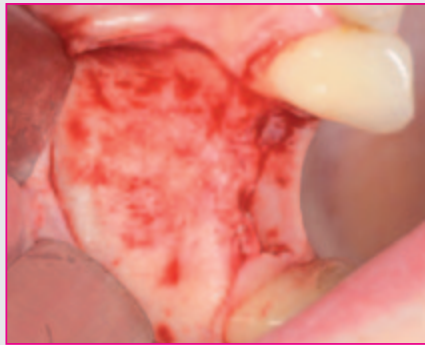


Bild 2: Präparation des Mukoperiostlappens zur Darstellung der vestibulären Kieferhöhlenwand.

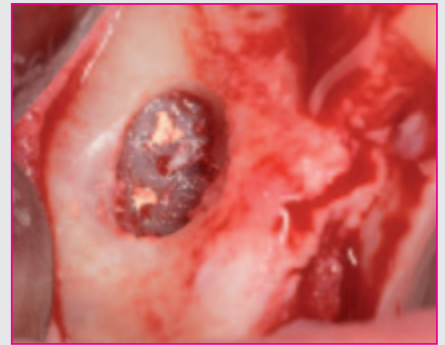


Bild 3: Sealereste auf der Schneider'schen Membran.

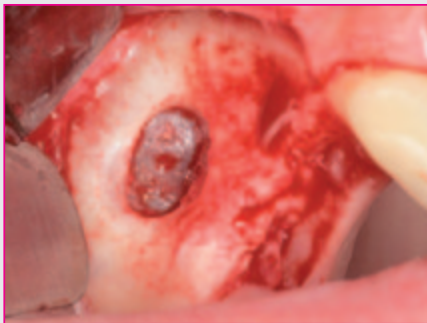


Bild 4: Zustand nach Entfernung der Sealereste ohne Perforation der Membran.

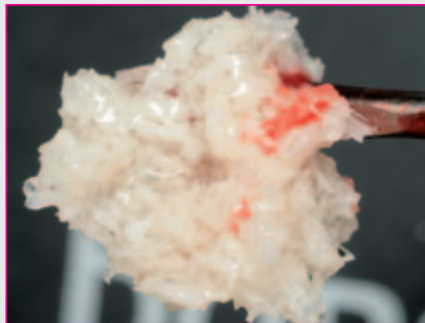


Bild 5: Augmentationsmaterial mit Tissue Support.

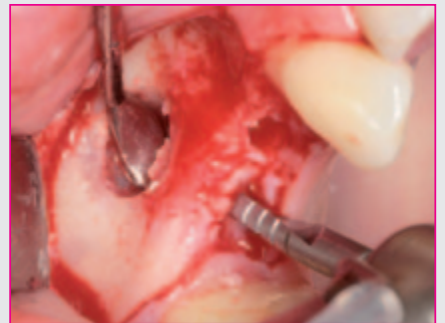

Bild 6: Maschinelle Aufbereitung der Implantatkavitäten.

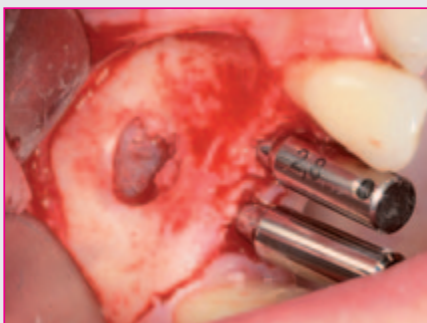

Bild 7: Parallelisierungspins in situ.

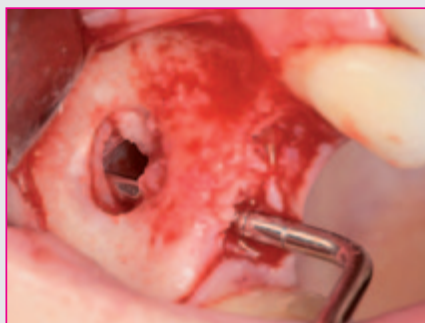

Bild 8: Sondierung der Implantatkavität.

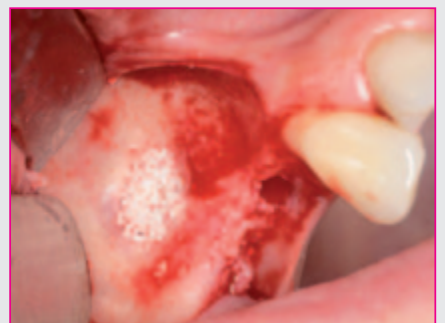

Bild 9: Einbringen des Augmentationsmaterials.

bililität zu erwarten ist, wurde die Implantatinsertion simultan mit der Augmentation geplant.

Zur Verbesserung der Wundheilung wurde die Patientin über die Möglichkeit der zusätzlichen intraoperativen Applikation von Hyaluronsäure aufgeklärt.

In Lokalanästhesie wurde eine trapezförmige Inzision zur Bildung eines Mukoperiostlappens durchgeführt (Abb. 2). Der vestibuläre Anteil der Kieferhöhle wurde dargestellt und ein Kieferhöhlendeckel nach dem klassischen Protokoll mittels einer Diamantkugel präpariert. Dabei zeigten sich Reste eines Sealers direkt auf der Schneider'schen Membran (Abb. 3). Mittels stumpfer Präparation wurden diese unter maximaler Schonung der Integrität der Schneider'schen Membran entfernt (Abb. 4).

Danach erfolgte die Elevation. Im Anschluss wurden die Implantatkavitäten maschinell mit dem Bohrerstet der Firma Medical Instinct aufbereitet (Abb. 6). Dabei ist gerade bei der Präparation darauf zu achten, dass keine akzidentielle Perforation der Kieferhöhlenschleimhaut eintritt. Daher ist der Schutz dieser mit einem stumpfen Instrument klinisch sinnvoll.

Nach vollständiger Aufbereitung der Implantatkavitäten erfolgte die Augmentation der Sinushöhle mit einem Knochenregenerationsmaterial, welches außerhalb des Mundes mit Hyaluronsäure (Tissue Support) vermischt wurde (Abb. 5 und 7). Der große Vorteil dieser Technik ist dabei die Formbarkeit beziehungsweise Modellierbarkeit des Augmentationsmaterials durch die Zugabe des Tissue Support Hyaluronsäure Liqui Gels. Eine Dislokation des Regenerationsmaterials wird dadurch sicher vermieden und eine hohe Positionsstabilität gewährleistet (Abb. 8 und 9).

Im Anschluss daran wurden die beiden Bone Trust Plus Implantate, die durch ihr spezielles Makrodesign insbesondere bei mäßiger Knochenqualität oder -quantität eine exzellente Primärstabilität erreichen, inseriert, die Einbringpfosten mit dem Sechskantschraubendreher entfernt und die Verschlusschrauben eingesetzt (Abb. 10-12). Die laterale Abdeckung des Augmentats erfolgte mit Flex Barrier Hyaluronsäuregel (Abb. 13). Flex Barrier besteht aus einfach und quer vernetzten Hyaluronsäuren und wurde speziell für die Guided Bone Regeneration (GBR) entwickelt. Durch die hohe Viskosität ist dieses Material sehr gut applizierbar

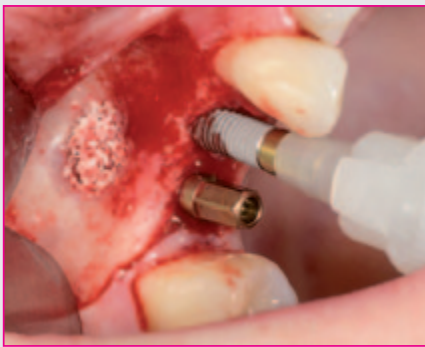

Bild 10: Insertion der beiden Bone Trust Plus Implantate.

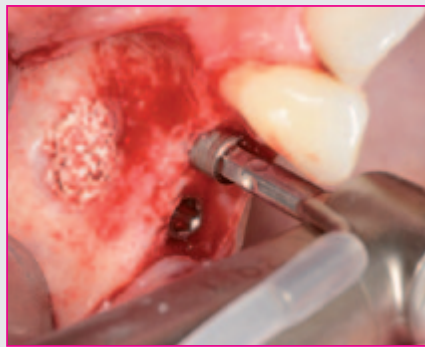

Bild 11: Finale Implantatpositionierung.

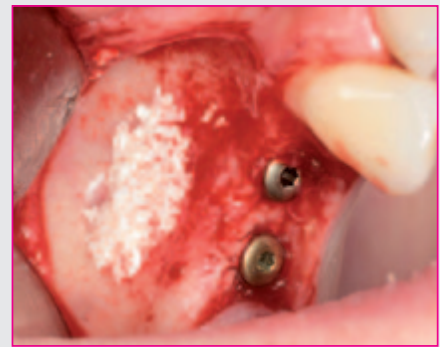

Bild 12: Primärstabil inserierte Bone Trust Plus Implantate.

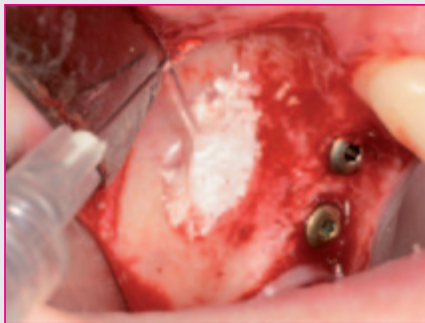

Bild 13: Applikation der Biomembran Flex Barrier.

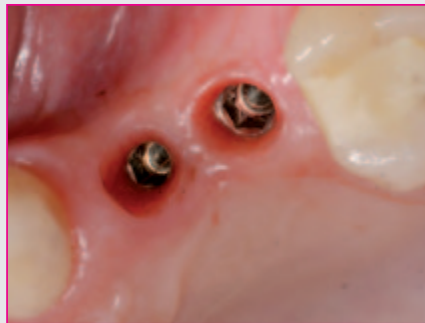

Bild 14: Zustand nach Freilegung der Bone Trust Plus Implantate.

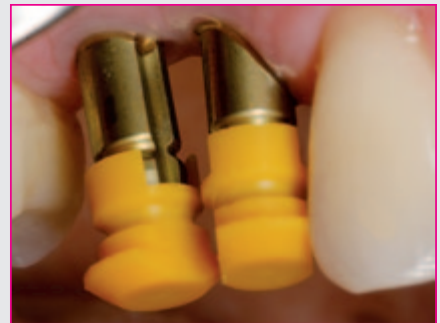

Bild 15: Repositionsabdruckpfosten in situ.

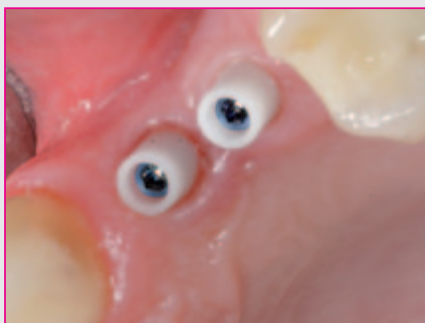


Bild 16: Zustand vor Zementierung der Kronen mit den eingesetzten Keramikaufbauten.

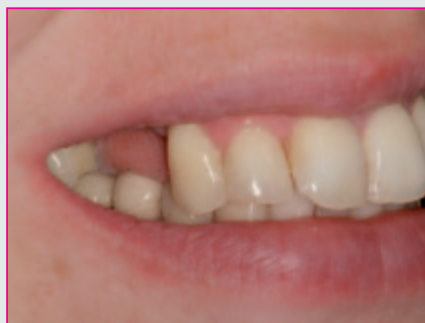

Bild 17: Lippenprofil der Patientin vor Einsetzen der implantatgetragenen Suprakonstruktion.

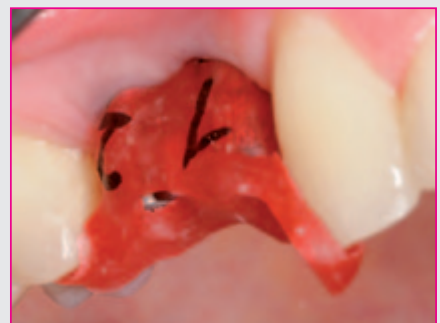

Bild 18: Pattern Resin Schlüssel zur Überprüfung des korrekten Sitzes der Abutments.

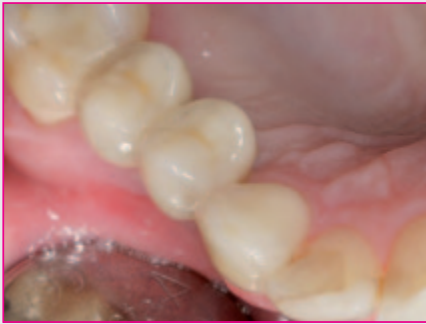

Bild 19: Vollkeramische Kronen nach der Zementierung.

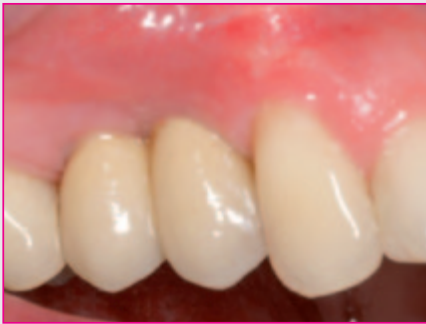

Bild 20: Prothetische Versorgung der Bone Trust Plus Implantate in regio 14 und 15.

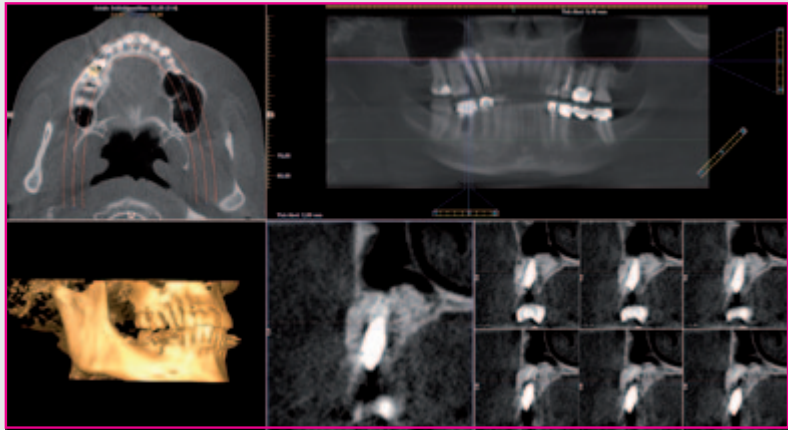


Bild 21: Das DVT zeigt eine sehr gute Ossifikation des Augmentationsmaterials nach vier Monaten.

und sehr positionsstabil. Nach vollständiger Abdeckung des Augmentationsmaterials wurde die Wunde spannungsfrei verschlossen.

Vier Monate post implantationem wurde in Lokalanästhesie die Freilegungsoperation der beiden Bone Trust Plus Implantate vorgenommen. Dabei zeigten sich reizlose klinische Verhältnisse (Abb. 14). Zwei Gingivaformer wurden zur Ausformung der perimplantären Strukturen eingesetzt (Abb. 16). Zehn Tage später erfolgte die geschlossene Abformung mittels der Repositionstechnik (Abb. 15). Um zu überprüfen, ob die Augmentation im Bereich des Sinus maxillaris erfolgreich war und eine langfristige Osseointegration der Implantate zu erwarten ist wurde eine dreidimensionale Röntgenaufnahme mit dem Gendex CB 500 der Firma Kavo durchgeführt (Abb. 21). Es zeigte sich eine sehr gute Ossifikation des Augmentats, beide Repositionsabdruckpfosten saßen spaltfrei auf.

Dabei besticht das Bone Trust Plus Implantatsystem der Firma Medical Instinct durch eine sehr hohe Präzision der Bauteile, die eine exakte Reponierung des Abdruckpfostens im Abdruck ermöglichen. Nach Modellherstellung wurden die beiden vollkeramischen Abutments individualisiert und eine vollkeramische Suprakonstruktion in Form von zwei Prämolaren im zahntechnischen Labor hergestellt.

Nach Fertigstellung der Kronen wurden die beiden Abutments mittels eines Pattern Resin Schlüssels eingesetzt und die beiden Halteschrauben mit 25 Newtonzentimeter Drehmoment angezogen (Abb. 18). Die Zementierung der Vollkeramikronen erfolgte mit Implatemp-Zement und die Überprüfung der Okklusion und Artikulation beendete diese Behandlungssitzung (Abb. 19, 20).

Diskussion:

Aus der Literatur wissen wir, dass Hyaluronsäure positive Effekte im Rahmen der Wund- und Knochenheilung zugeschrieben werden. In der Implantologie stellt Hyaluronsäure ein ideales Trägermaterial für Knochenregenerationsmaterialien dar, da eine deutliche Verbesserung der Applikation durch die Hyaluronsäure

gewährleistet wird. Weiterhin wird auch die Neubildungsrate der Osteoblasten gesteigert.

Flex Barrier trägt durch seine hohe Viskosität zu einer optimalen Abschirmung des Operationsgebietes bei und soll eine bakterielle Kontamination des Operationsgebietes verhindern. Besonders hervorzuheben ist im klinischen Alltag das sehr gute Handling des Materials, seine Resorbierbarkeit und die gute Biokompatibilität.

Aufgrund der vielfältig gesammelten klinischen Erfahrungen des Autors mit dem Einsatz von Hyaluronsäure, betrachtet er es als Material mit großem Potenzial zur Verbesserung der Therapiequalität für die Patienten.

Dr. Michael Claar

Zahntechnische Arbeit: IDS Dentaltechnik
34346 Hedemünden



Dr. Michael Claar

- 1995 - 2000 Studium der Zahnmedizin an der Georg-August-Universität in Göttingen
- 2001 - 2004 Wissenschaftlicher Mitarbeiter der Klinik und Poliklinik für Mund-, Kiefer- und Gesichtschirurgie der Medizinischen Hochschule Hannover (Direktor: Prof. Dr. Dr. Hausamen)
- 2002 Promotion zum Dr. med. dent. an der Georg-August-Universität zu Göttingen
- 2004 Prüfung zum Fachzahnarzt für Oralchirurgie
- 2005 Geprüfter Experte der Implantologie (DGOI)
- 2005 Diplomate Status des ICOI (International Congress of Oral Implantology)
- 2007 Studiengruppenleiter der DGOI Kassel Nordhessen
- 2009 Studiengruppenkoordinator der DGOI
- 2010 Chief Dental Officer Eishockey Weltmeisterschaft Köln
- seit 2000 Zahlreiche Publikationen für Kollegen und Patienten
- Vorträge für Zahnärzte und Patienten im In- und Ausland
- info@dr-claar.de
- www.dr-claar.de