

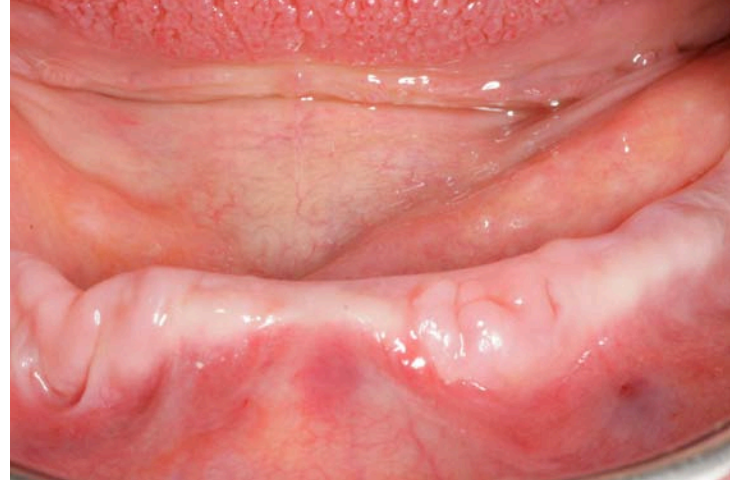
Die implantologische Rehabilitation eines extrem lateral-atrophierten Unterkiefer mittels JMP Mini•Zwei Implantaten



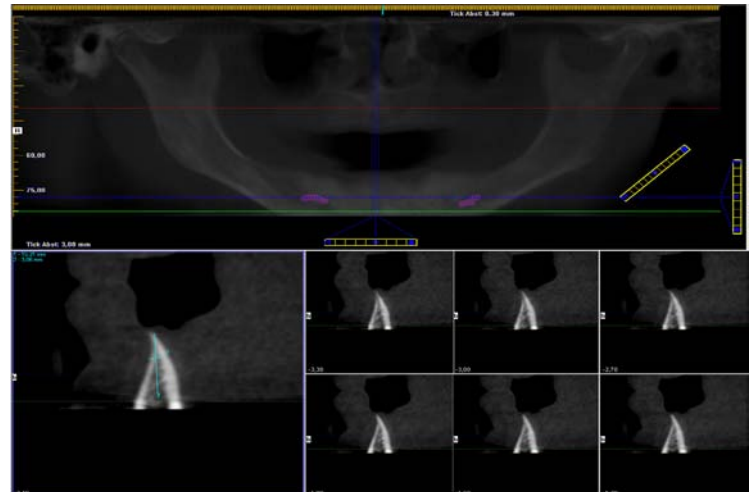
JMP•DENTAL
MINI•IMPLANTATE

Ein Fallbericht von Dr. Michael Claar, Kassel

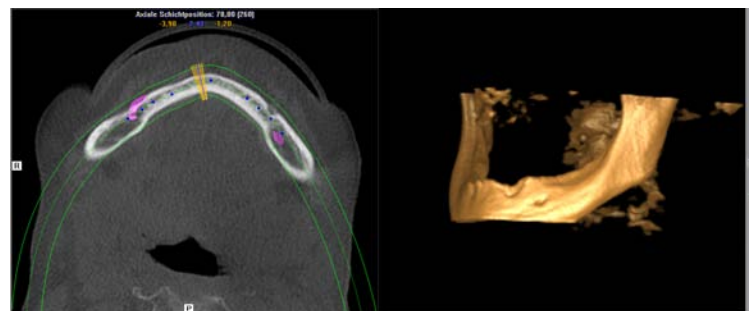
Die konventionelle prothetische Versorgung extrem atrophierten Unterkiefer mit Hilfe von rein Schleimhaut getragenen Zahnersatz bringt in vielen Fällen sowohl für den Patienten und den Behandler suboptimale klinische Ergebnisse. Die Fixierung ist atrophiebedingt häufig nur unzureichend möglich. Für den Patienten bedeutet dies eine massive Einschränkung von Kaukomfort und Lebensqualität. Die nachfolgende Kasuistik stellt ein innovatives Operationsverfahren zur schnellen und einfachen und kostengünstigen Versorgung dar.



Die Atrophie des zahnlosen Unterkiefers tritt durch unphysiologische Druckbelastung ein. In einigen Fällen ist diese Atrophie sehr progressiv und kann im schlimmsten Fall sogar zu Spontanfrakturen der Mandibula führen, eine akzeptable Kaufunktion ist für die betroffenen Patienten unmöglich. Dies führt unverweigerlich zu einer Änderung der Ess- und Lebensgewohnheiten. Langfristig kann diese deutlich eingeschränkte Nahrungsaufnahme ernsthafte gesundheitliche Konsequenzen nach sich ziehen.



Durch die Atrophie sind auch deutliche Veränderungen der Gesichtsproportionen zu beobachten. Der Verlust der vertikalen und lateralen Dimension kann somit zu einer kompletten Dekompensation des stomatognathen Systems führen. Daher ist es ein zentrales Ziel der modernen Implantologie diese Patientengruppe bestmöglich zu rehabilitieren.



In der Literatur werden unterschiedlichste Techniken, Materialien und Operationsverfahren in diesem Zusammenhang beschrieben. In den achtziger Jahren wurde in vielen Fällen Hydroxylapatit als Knochenersatzmaterial favorisiert. Eine andere Möglichkeit ist die autologe Knochentransplantation. Diese Operationstechnik wird in der Literatur ausführlich beschrieben und in der Fachwelt kontrovers diskutiert.

Autologer Knochen zeichnet sich durch seine osteogene Potenz, seine Osteokonduktivität und seine Osteoinduktivität aus. Das fehlende Infektionsrisiko ist ebenfalls vorteilhaft. Als nachteilig ist jedoch anzuführen, dass der autologe Knochen



nicht unlimitiert zur Verfügung steht und seine Entnahme häufig mit einem zweiten Operationsgebiet verbunden ist. Die Entnahme von Knochenblocktransplantaten aus der Crista iliaca ist für den Patienten in vielen Fällen mit einem stationären Aufenthalt und einer sehr hohen Morbidität verbunden.

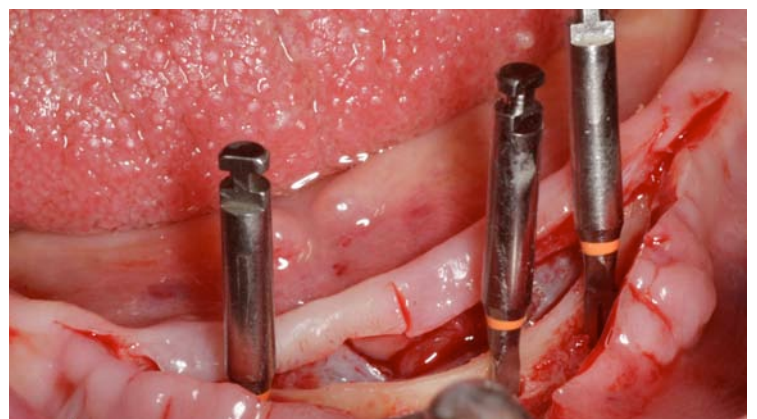
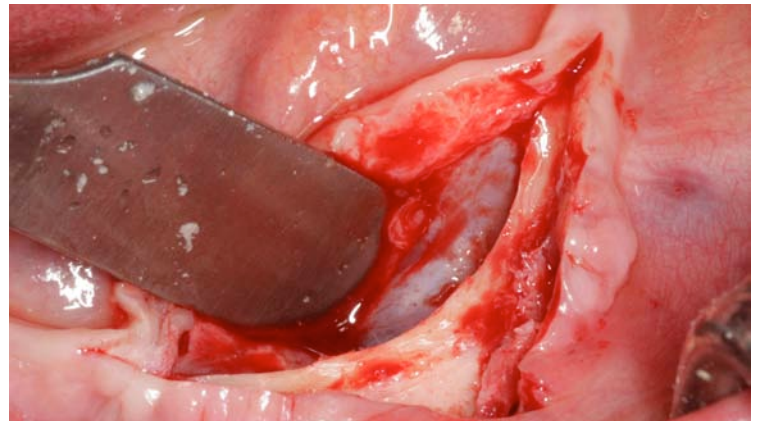
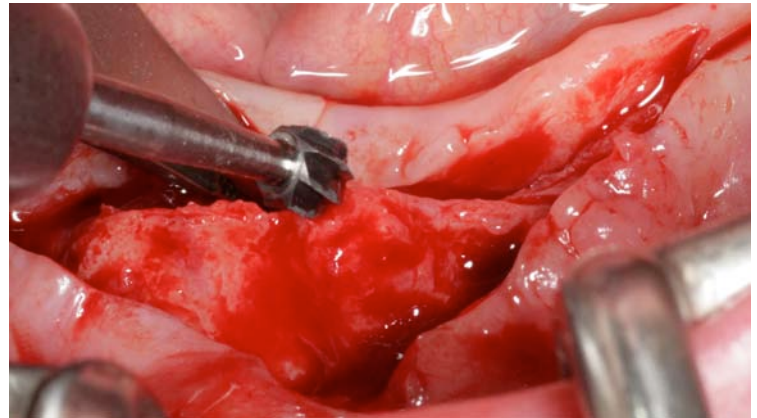
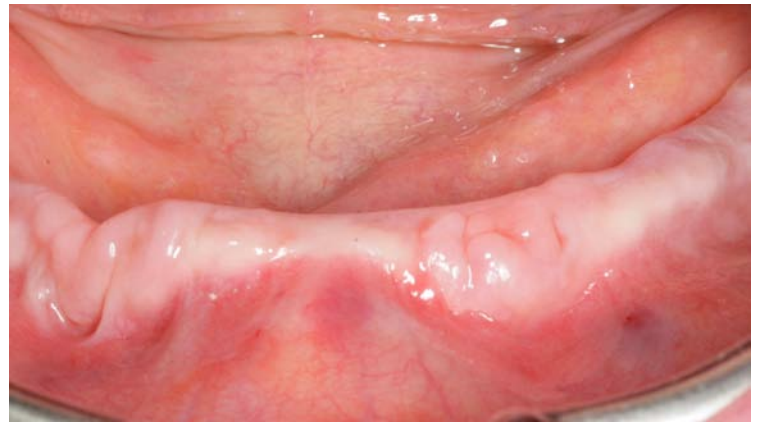
Ein weiteres operationstechnisches Risiko stellt die mögliche Schädigung des Nervus mentalis dar. Atrophiebedingt kann das Foramen mentale sehr weit crestal liegen, somit droht bei jeder Auflagerungsosteoplastik prinzipiell die Gefahr der intraoperativen akzidentiellen Nervschädigung. Daher lehnen sehr viele Patienten diese Operationstechnik kategorisch ab. Aus den Erfahrungen der letzten Jahrzehnte wurden spezielle Implantate entwickelt, welche sich zur kostengünstigen, schnellen und einfachen Versorgung des extrem lateral atrophierten Kiefers sehr gut eignen. Bei diesen Implantaten handelt es sich um einteilige Grad-5-Titanimplantate mit einer mikrorauen Oberfläche für eine sichere Osseointegration. Das spezielle selbstschneidende Gewinde sorgt auch bei schlechten Knochenqualitäten für eine sehr gute Primärstabilität.

Der prothetische Anteil besteht aus einem Kugelkopfanter, wobei ein entsprechendes Gegenstück in den herausnehmbaren implantatgestützten Zahnersatz eingearbeitet wird. Durch den reduzierten Durchmesser sind die JMP-Implantate, insbesondere bei sehr schmalen Kiefern vorteilhaft, da durch dieses Designmerkmal umfangreiche augmentative Maßnahmen entfallen.

Klinische Kasuistik:

Im Rahmen unserer Implantatsprechstunde stellte sich eine 69jährige Patientin in gutem Allgemeinzustand vor. Sie klagte über die reduzierte Möglichkeit, Nahrung aufzunehmen und berichtete, dass der Halt der Unterkieferprothese absolut insuffizient sei. Sie berichtet weiterhin, dass es daher notwendig sei, die untere Prothese permanent mit Haftcreme zu fixieren, was zu einer deutlichen Einschränkung ihrer Lebensqualität und ihrer sozialen Kontakte führte.

Die klinische Untersuchung zeigte einen zahnlosen Ober- und Unterkiefer mit einem ausreichenden vertikalen Knochenangebot im interforaminalen Bereich. Aufgrund der langen Zahnlosigkeit (ca. 25 Jahre) lag allerdings eine deutlich ausgeprägte Atrophie in vestibulo-oraler Richtung vor. Wir haben die Patientin über die unterschiedlichen Behandlungsmöglichkeiten und -konzepte umfassend informiert, dabei wurden ausführlich die Vor- und Nachteile der einzelnen OP-Techniken erläutert.



Zur exakten Bestimmung der Ausdehnung der Atrophie (Messung der Kieferkammbreite in vestibulo-oraler Richtung) wurde eine digitale Volumentomographie präoperativ angefertigt.

Nach Auswertung der Bilder mit der iCat-Vision-Software kann man einen extrem spitz zulaufenden Kieferkamm erkennen, der ohne augmentative oder reduzierende Maßnahmen nicht geeignet ist, um Implantate langfristig und stabil sicher zu verankern. Aus diesem Grunde war in diesem speziellen Fall die Durchführung einer Reduktionsosteoplastik medizinisch sinnvoll, um ein ausreichende dimensionierten Implantatlager zu schaffen. In Lokalanästhesie erfolgte die klassische Präparation eines Mukoperiostlappens mit einer zentralen Entlastungsinzision. Mittels eines Raspatoriums wurde der Mukoperiostlappen gebildet und der extrem spitz zusammenlaufende Kieferkamm sichtbar.

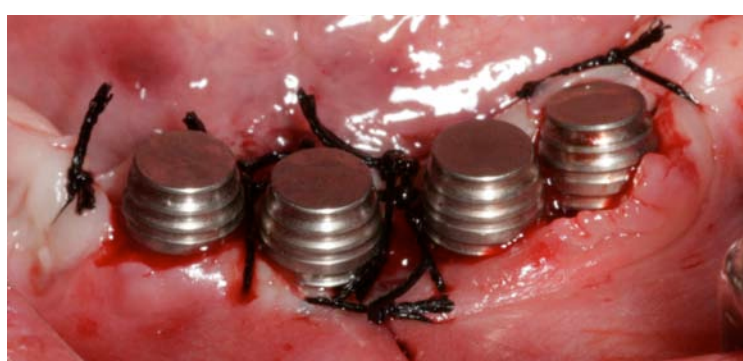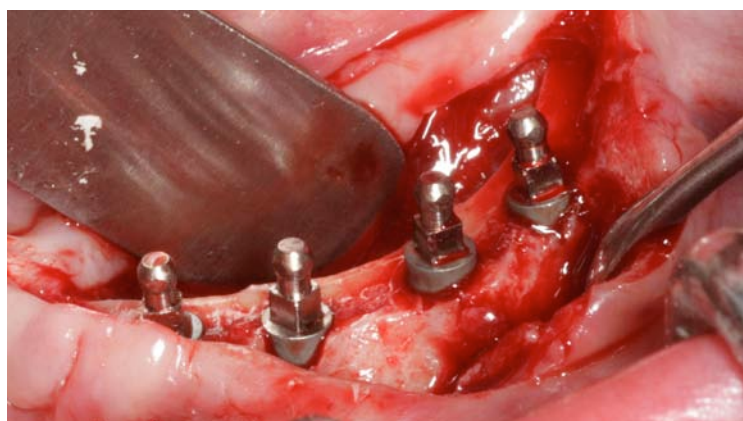
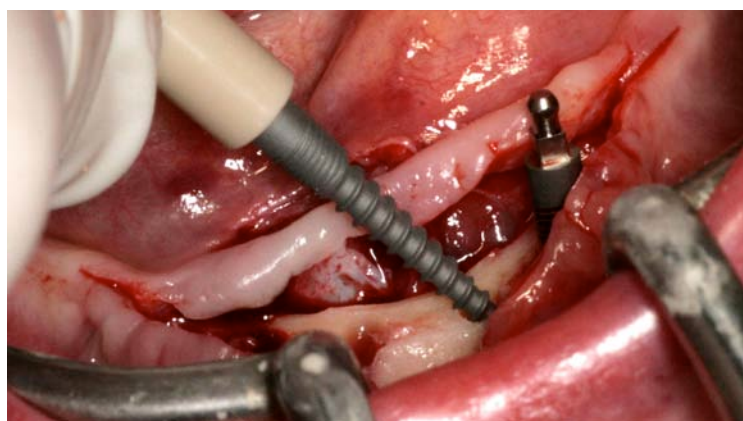
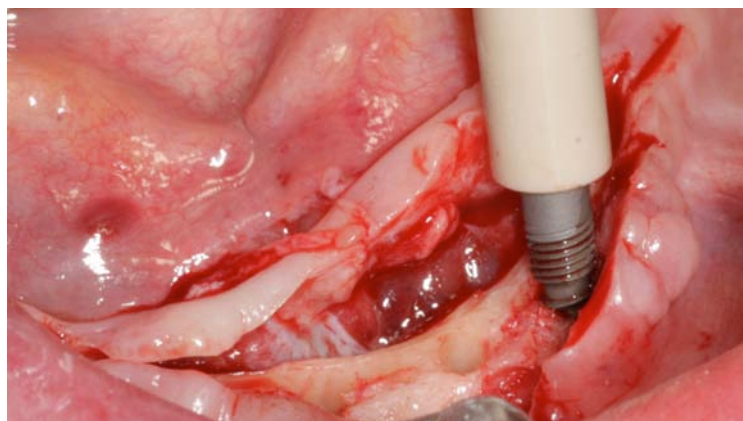
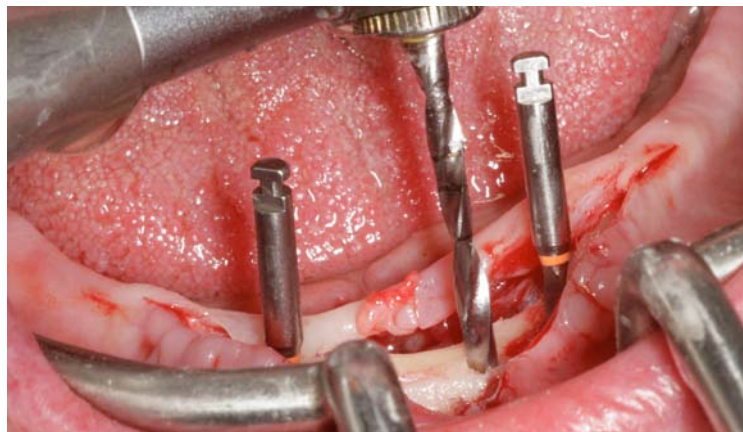
Mit einem chirurgischen Rosenbohrer unter Kühlung mit steriler Kochsalzlösung wurde der Kieferkamm im Sinne einer Reduktionsosteoplastik modelliert.

Nach Festlegung der zukünftigen Implantationspositionen erfolgte die maschinelle Aufbereitung der Implantatkavität mit dem ersten Spiralbohrer mit dem Durchmesser von 1,5 mm. Dabei sollte eine Geschwindigkeit von 600-700 Umdrehungen pro Minute mit steriler physiologischer Kochsalzlösung verwendet werden. Der Spiralbohrer verfügt über Bohrermarkierungen, so dass die Implantatlänge exakt festgelegt werden kann. In Abhängigkeit der Knochenqualität ist die Bohreranzahl zu wählen. Im D1-Knochen sollte die letzte Bohrung eine 2,0mm-Bohrung sein; im D2-Knochen letzter Bohrer mit dem Durchmesser 1,7mm. Nach Präparation der Implantatkavitäten erfolgt die Implantatinserterion. Die JMP MINI•ZWEI Implantate werden mittels eines Handrades in die Implantatkavität eingebracht.

Wenn die Implantate eine ausreichende Primärstabilität haben, wird das Handrad gegen einen speziellen Einbringschlüssel ausgetauscht. Ein ideales Drehmoment liegt für dieses Implantatsystem bei ca. 35-40 Ncm.

Nachdem die Implantate in ihre endgültige Position gesetzt wurden, erfolgte der spannungsfreie Wundverschluss mittels nicht resorbierbarem Nahtmaterial.

Die neu hergestellte Prothese der Patientin wurde im Labor ausgeschliffen und die im Implantatset vorhandenen Matrizen auf die Kugelkopfattachments der JMP Implantate gesetzt.



Nach Überprüfung des korrekten Sitzes der ausgeschliffenen Prothese wurde Kofferdam zur Isolation der Implantatköpfe verwendet. Im Anschluss wurde mit Autopolymerisat die Fixierung der Matrizen vorgenommen und die Prothese im zahntechnischen Labor ausgearbeitet.

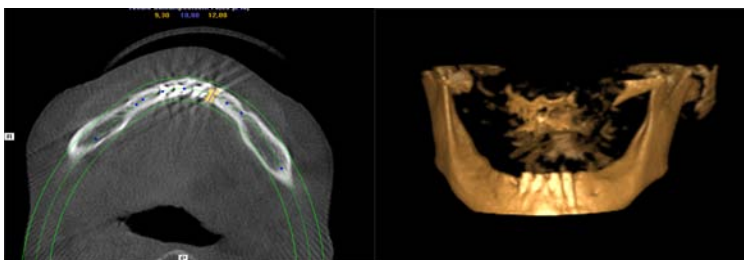
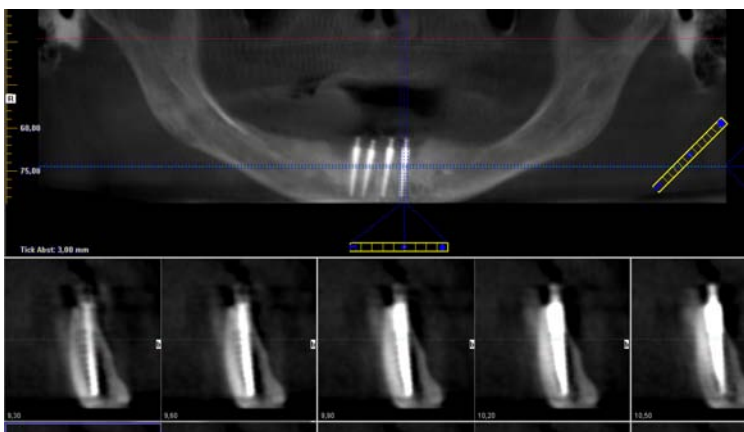
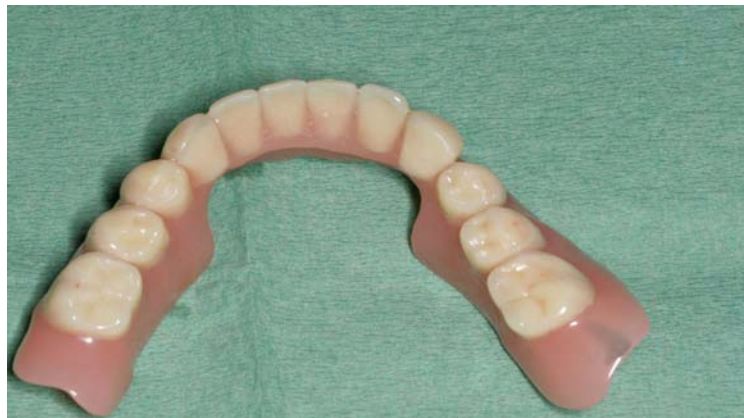Die Patientin konnte somit nach ca. 2 Stunden unsere Praxis mit einem implantatretinierten, herausnehmbaren Zahnersatz verlassen. Sie wurde darüber informiert, dass in den ersten Wochen weiche Nahrung aufgenommen werden sollte, um das Einwachsen der Implantate nicht zu gefährden.

Diskussion:

Diese klinische Kasuistik zeigt, dass es mit relativ wenig Aufwand möglich ist, auch extrem atrophierte Unterkiefer implantologisch zu versorgen. Dabei steht hier eindeutig die Fixierung eines herausnehmbaren Zahnersatzes im Vordergrund, der für die Patientin eine deutliche Verbesserung ihrer Kaufunktion und ihrer Lebensqualität darstellt. Weiterhin ist an diesem Behandlungskonzept sehr vorteilhaft, dass wir auf umfangreiche augmentative Maßnahmen verzichten können und dadurch ein sehr patientenfreundliches Verfahren anbieten können.

Ein weiterer positiver Aspekt ist auch die deutliche Kostenreduktion, da keine teuren Membranen oder Augmentationsmaterialien bzw. teure Implantatkomponenten verwendet werden müssen. Als eventuellen Nachteil ist es anzusehen, dass es u.U. in Einzelfällen nicht gelingen kann eine absolute Lagestabilität des Zahnersatzes zu erreichen, insbesondere dann, wenn die Implantate sehr weit im anterioren Bereich gesetzt werden.

In unserer Praxis hat dieses schnelle, kostengünstige und praktikable Therapiekonzept einen wichtigen Stellenwert erlangt. Somit können wir unseren Patienten auch bei schwierigen klinischen Ausgangssituationen einen „Rettungsanker“ bieten.



Verfasser:

Dr. Michael Claar
Fachzahnarzt für Oralchirurgie
Leipziger Str. 164
34123 Kassel
www.dr-claar.de

